

## ЛАПАРОСКОПИЧЕСКАЯ КОРРЕКЦИЯ РЕЦИДИВА ГАСТРОЭЗОФАГЕАЛЬНОЙ РЕФЛЮКСНОЙ БОЛЕЗНИ И ГРЫЖИ ПИЩЕВОДНОГО ОТВЕРСТИЯ ДИАФРАГМЫ ПОСЛЕ ДВАЖДЫ ПРОВАЛЬНОЙ ФУНДОПЛИКАЦИИ. КЛИНИЧЕСКИЙ СЛУЧАЙ

Г. Ю. Гололобов<sup>1,2</sup>, С. А. Ерин<sup>3</sup>, У. Р. Овчинникова<sup>1</sup>, К. К. Абумуслимов<sup>1</sup>  
И. Р. Хусаинов<sup>1</sup>, А. А. Китиева<sup>1</sup>, Э. А. Галлямов<sup>1</sup>

<sup>1</sup>Первый Московский государственный  
медицинский университет имени И. М. Сеченова  
(Сеченовский Университет),  
119146, Россия, Москва, ул. Большая Пироговская, 19, стр. 1

<sup>2</sup>2-я Клиническая больница МЕДСИ в Отрадном,  
143442, Россия, Красногорск, Отрадное, влд. 2, стр. 1

<sup>3</sup>Городская клиническая больница имени М. Е. Жадкевича,  
121374, Россия, Москва, Можайское ш., 14

Поступила в редакцию: 21.05.2023 г.  
Принята в печать: 19.08.2023 г.

**Цель:** выявление основных причин «провалов» предшествующих оперативных вмешательств и способов их профилактики в ходе первичного хирургического лечения грыжи пищевода отверстия диафрагмы.

**Материал и методы.** С целью решения научной проблемы произведен научный поиск среди источников мировой научной литературы, посвященной проблеме лечения первичных и рецидивных грыж пищевода отверстия диафрагмы (ГПОД). Кроме того, представлено клиническое наблюдение, в ходе которого было выполнено хирургическое лечение пациента, которому ранее дважды производилась коррекция грыжи и гастроэзофагеальной рефлюксной болезни (ГЭРБ).

**Результаты.** В научной литературе представлены немногочисленные случаи успешной коррекции рецидива ГЭРБ и ГПОД у пациента после двух фундопликаций. Кроме того, предложен термин «провальная фундопликация», который на сегодняшний день не описан отечественной литературе. На взгляд авторов, устранение «неверно» сформированного антирефлюксного механизма, который приводит к запрограммированному рецидиву ГПОД, а также выполнение технически верного антирефлюксного вмешательства позволяет добиться выраженного клинического эффекта у пациентов, которым ранее была выполнена одна и более фундопликаций, при условии адекватной перистальтики пищевода и желудка. В представленном клиническом случае хирургическая тактика основана на принципах устранения последствий предыдущего вмешательства с выполнением повторного вмешательства, направленного на устранение в первую очередь гастроэзофагеального рефлюкса.

**Заключение.** Повторные антирефлюксные оперативные вмешательства представляют значительную трудность для хирургического лечения, что обусловлено несколькими факторами одновременно.

Выявление технических ошибок при ранее выполненных антирефлюксных оперативных вмешательствах, устранение их и создание адекватного антирефлюксного механизма способствуют успеху повторного вмешательства.

На сегодняшний день необходима стандартизация антирефлюксных вмешательств, поскольку соблюдение технических аспектов первичных оперативных вмешательств является наиболее эффективным способом снижения риска рецидива заболевания и частоты выполнения ревизионных антирефлюксных операций.

**Ключевые слова:** грыжа пищеводного отверстия диафрагмы, гастроэзофагеальная рефлюксная болезнь, лапароскопическая фундопликация, лапароскопическая рефундопликация, провальная фундопликация

**Конфликт интересов:** авторы заявляют об отсутствии конфликта интересов.

**Для цитирования:** Гололобов Г. Ю., Ерин С. А., Овчинникова У. Р., Абумуслимов К. К., Хусаинов И. Р., Китиева А. А., Галлямов Э. А. Лапароскопическая коррекция рецидива гастроэзофагеальной рефлюксной болезни и грыжи пищеводного отверстия диафрагмы после дважды провальной фундопликации. Клинический случай. *Хирургическая практика*. 2023;8(4):6–20. doi.org/10.38181/2223-2427-2023-4-1

## Введение

Согласно Монреальскому соглашению от 2006 г., гастроэзофагеальная рефлюксная болезнь (ГЭРБ) описывается как состояние, при котором заброс содержимого из желудка в пищевод вызывает клинические симптомы и/или осложнения, приводящие к снижению качества жизни пациентов [1]. Распространенность заболевания охватывает значительную часть населения развитых стран, в том числе Российской Федерации. Диспепсические симптомы проявляются у 18–46 % пациентов, обращающихся за помощью к врачам амбулаторного звена или врачам-хирургам, и выражаются в виде мучительной изжоги, отрыжки и др. [2].

К этиологическим факторам, обуславливающим развитие патологического рефлюкса, можно отнести нарушение функционирования нижнего пищеводного сфинктера (например, вследствие врожденной слабости нижнего пищеводного сфинктера, системных заболеваний соединительной ткани и др.), однако наиболее частой причиной развития стойких симптомов ГЭРБ является изменение нормальной анатомии зоны пищеводно-желудочного перехода в виде наличия грыжи пищеводного отверстия диафрагмы (ГПОД) [3]. Корреляция между ГЭРБ и наличием ГПОД достоверно подтверждена во многих исследованиях, при этом наличие грыжи наблюдается у 83 % пациентов с ГЭРБ, тогда как распространенность ГЭРБ при наличии ГПОД достигает 68 % [4; 5].

Следует отметить, что наличие ГПОД у пациентов с патологическим рефлюксом является неоспоримым показанием к хирургическому лечению, поскольку основным фактором развития рефлюкса в этом случае является дефект анатомических структур пищеводно-желудочного перехода, который не подлежит коррекции посредством консервативной терапии. При этом лапароскопическая фундопликация остается «золотым стандартом» в современной малоинвазивной антирефлюксной хирургии, обеспечивая эффективность и

безопасность методики в 95 % случаев [6]. Однако, несмотря на высокую эффективность и безопасность оперативного вмешательства, в ряде случаев наблюдается развитие рецидивов заболевания.

Рецидив грыжи пищевого отверстия диафрагмы определяется как клинический рецидив ГЭРБ и/или появление новых симптомов (например, болевой синдром, дисфагия, вздутие живота и др.), вне зависимости от рентгенологической картины. Согласно данным мировой литературы, частота рецидива ГПОД после первичного хирургического лечения составляет от 4 до 24 % [7–9]. В ряде случаев развитие клинического и рентгенологического рецидива заболевания обусловлено несоблюдением технических аспектов первичного оперативного вмешательства, тогда здесь применим термин «провальной фундопликации», обуславливающей неизбежное развитие рецидива ГПОД и симптоматики ГЭРБ.

Согласно данным M. Patti с соавт., среди причин провальной фундопликации выделяют следующие [10]: неверное определение показаний к операции; неверное предоперационное обследование пациента; технические ошибки на этапах выполнения антирефлюксного вмешательства.

В большинстве случаев симптомы рецидива ГПОД, как и первичной грыжи, не поддаются консервативной терапии, вызывая необходимость проведения ревизионного вмешательства в объеме восстановления первичной анатомии зоны кардиоэзофагеального перехода и формирования новой фундопликационной манжеты. Следует отметить, что оперативное вмешательство, направленное на формирование физиологичной и адекватно функционирующей фундопликационной манжеты, имеет ряд технических особенностей, соблюдение которых представляется необходимым для достижения успешного результата в случаях работы как с первичными, так и рецидивными ГПОД.

В данной статье представлен вариант коррекции рецидива ГЭРБ и ГПОД у пациента после дважды провальной фундопликации на основании клинического случая с целью выявления основных причин «провалов» предшествующих оперативных вмешательств и способов их профилактики в ходе первичного хирургического лечения.

## Описание клинического случая

Пациент К., 39 лет, ИМТ = 29,3 кг/м<sup>2</sup>, статус ASA II, обратился в ГБУЗ «ГКБ им. С. И. Спасокукоцкого ДЗМ» в августе 2022 г. для планового оперативного лечения. Предъявлял жалобы на изжогу после приема пищи, вздутие живота, боль в эпигастральной области после приема пищи, рвоту съеденной пищей. Из анамнеза известно, что изжога беспокоила с 2000 г., регулярно принимал препараты из группы ингибиторов протонной помпы (ИПП) на протяжении 17 лет, без положительной динамики. В 2017 г. в ходе амбулаторного обследования, по данным рентгенологического исследования, диагностирована ГПОД 1-го типа по классификации SAGES (Society of American Gastrointestinal and Endoscopic Surgeons, 2013) [11]. В том же году пациенту по поводу грыжи была выполнена лапароскопическая фундопликация по Ниссену. В результате первичного оперативного лечения была достигнута клиническая ремиссия, однако спустя 18 месяцев пациент отметил возобновление симптоматики, в связи с чем был обследован амбулаторно. По данным жалоб и инструментальной диагностики был установлен рентгенологический и клинический рецидив ГПОД (рис. 1). В 2019 г. пациенту выполнено оперативное вмешательство в объеме лапароскопической рефундопликации по Ниссену с аллокруропластикой пищевода отверстия диафрагмы полипропиленовой сеткой. Спустя 1 месяц после ревизионного вмешательства пациент отметил возобновление клинического паттерна заболевания.

При рентгенографическом исследовании пищевода и желудка с пероральным контрастированием и диагностической ЭГДС после второй операции установлен рецидив ГПОД 2-го типа по Suppiah (рис. 2).

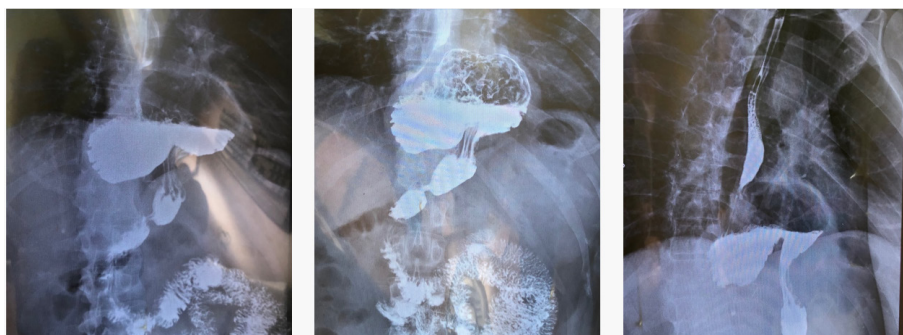


Рис. 1. Рентгенография пищевода и желудка с пероральным контрастированием после первой фундопликации. Рецидивная ГПОД, подозрение на паразофагеальную грыжу

Fig. 1. X-ray of the esophagus and stomach with oral contrast agent after the initial fundoplication, indicating a recurrent hiatal hernia (HH) and a suspected paraesophageal hernia

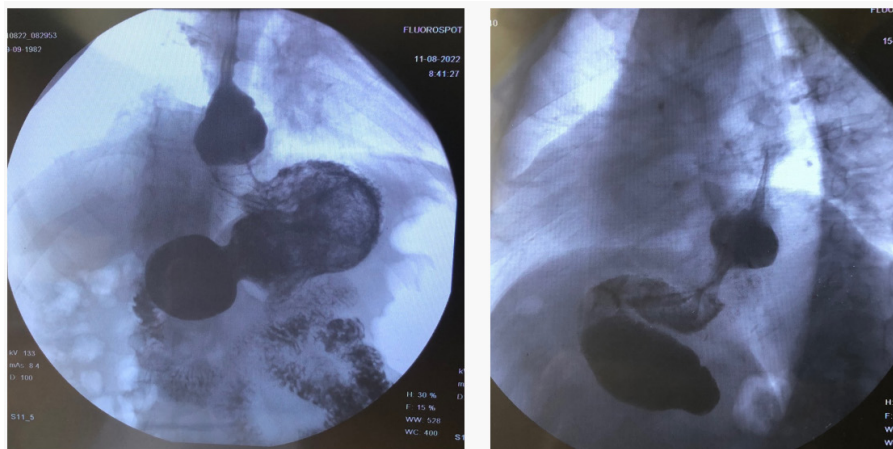


Рис. 2. Рентгенография пищевода и желудка с пероральным контрастированием после второй фундопликации. Рецидивная ГПОД 2-го типа по Suppiah (соскользнувшая манжета)

Fig. 2. X-ray of the esophagus and stomach with oral contrast agent after the second fundoplication. Recurrent HH type 2, as per Suppiah's classification (Slipped Nissen fundoplication)

Оценка предоперационного статуса пациента с помощью опросников продемонстрировала крайне неудовлетворительные результаты: GSRS (англ. Gastrointestinal Symptom Rating Scale) — 63 балла, GERD-HRQL (англ. Gastro-Esophageal Reflux Disease Health-Related Quality of Life) — 38 баллов. Полученные данные свидетельствовали о крайне низком качестве жизни ввиду стойкой клинической картины основного заболевания.

Пациент подготовлен к ревизионному оперативному вмешательству, направленному на коррекцию дважды неудачно выполненной фундопликации, со следующим предоперационным диагнозом: рецидивная ГПОД 2-го типа по Suppiah, рефлюкс-эзофагит нижней трети пищевода, стадия C (Los Angeles Classification, 2014). Объем запланированного оперативного вмешательства: удаление сетчатого протеза, лапароскопическая рефундопликация.

### Техника оперативного вмешательства

При ревизии зоны операционного интереса в условиях выраженного рубцово-спаечного процесса в тканях было определено наличие элементов фундопликационной манжеты и металлических скоб с сетчатым имплантом (рис. 3). После выделения ножек пищеводного отверстия диафрагмы было установлено расширение отверстия до трех диаметров пищевода, также была отмечена миграция ранее установленного сетчатого протеза в заднее средостение.

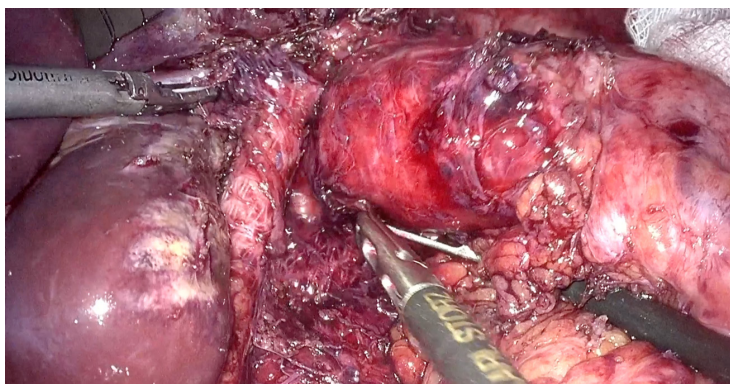


Рис. 3. Интраоперационная картина. Элементы первичной фундопликационной манжеты и инородных фиксирующих материалов

Fig. 3. Intraoperative image. Elements of the primary fundoplication wrap and foreign fixation materials

В ходе работы в зоне кардиоэзофагеального перехода интраоперационная картина свидетельствовала об отсутствии ранее выполненной крурорафии, также выявлен параззофагеальный дефект с наличием грыжевого мешка без наличия параззофагеальной грыжи, что стало признаком сохраненного в ходе предшествующих вмешательств грыжевого мешка (рис. 4).

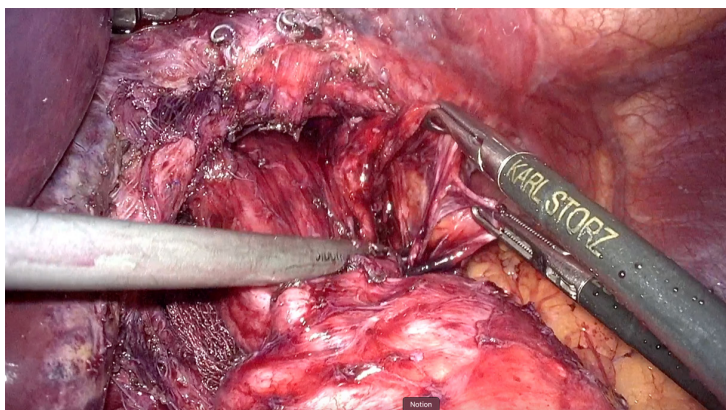


Рис. 4. Интраоперационная картина. Параззофагеальный дефект с наличием грыжевого мешка без наличия параззофагеальной грыжи

Fig. 4. Intraoperative image. Paraesophageal defect characterized by the presence of a hernial sac and devoid of a concurrent paraesophageal hernia

По мере выполнения абдоминализации пищевода было выявлено отсутствие рубцово-спаечного процесса, на основании чего можно было судить об отсутствии ранее выполненной адекватной мобилизации пищевода. После освобождения правой и левой ножек по контуру пищеводного отверстия диафрагмы выполнен демонтаж фундопликационной манжеты с удалением полипропиленовой сетки, фиксирующих скоб и клипс. На данном этапе оперативного вмешательства установлено, что манжета была сформирована из прекардиальной части желудка (передней и задней стенки тела желудка), а также сшита непрерывным швом с использованием нити V-Юс и фиксацией металлическими скрепами (рис. 5). После восстановления первичной анатомии зоны пищеводно-желудочного перехода произведено выделение нижнего сегмента пищевода, низведение его в брюшную полость и атравматичное выделение переднего и заднего блуждающих нервов (рис. 6).

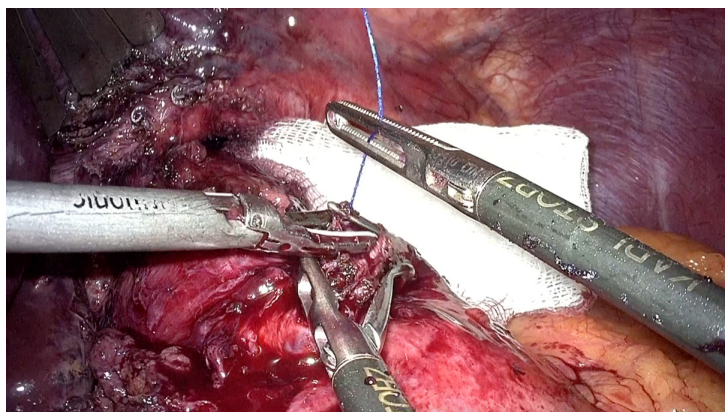


Рис. 5. Интраоперационная картина  
Fig. 5. Intraoperative image

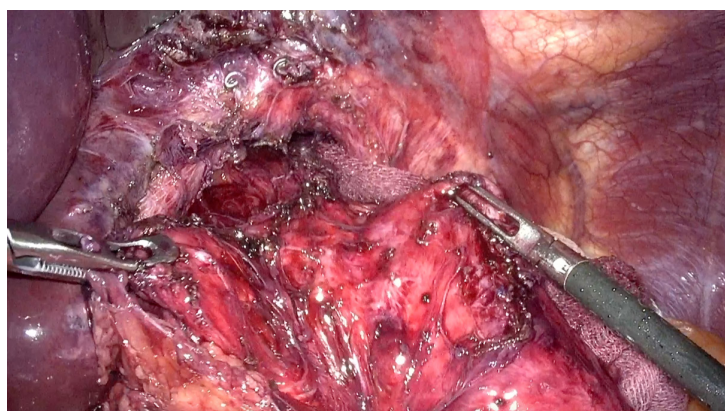


Рис. 6. Интраоперационная картина. Этап демонтажа первичной манжеты  
Fig. 6. Intraoperative image. The stage of dismantling the primary wrap

Далее в бессосудистой зоне позади пищеводного отверстия диафрагмы осуществлен доступ к задней стенке дна желудка с пересечением коротких желудочных артерий. Ввиду наличия большого дефекта в области заднего средостения было выполнено дренирова-

ние полости, после чего произведена задняя крурорафия одним Z-образным швом и одним узловым швом с помощью нерассасывающегося синтетического шовного материала [Ethibond 2,0] таким образом, что пищеводное отверстие диафрагмы соответствовало калибру пищевода (рис. 7). Дополнительно произведена фиксация пищевода к правой и левой ножкам ПОД узловыми швами.

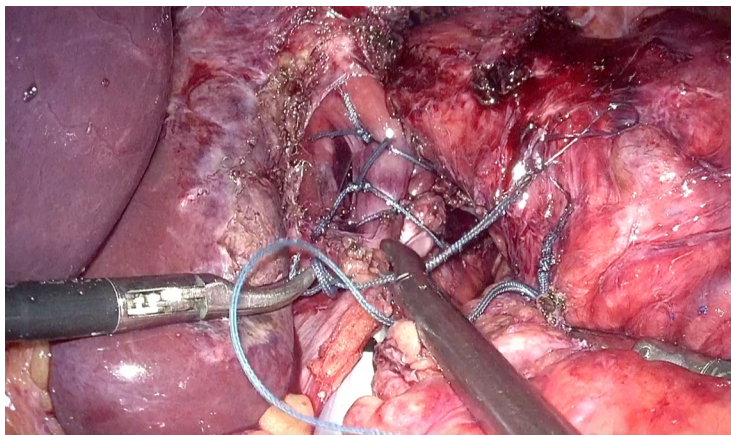


Рис. 7. Интраоперационная картина. Этап задней крурорафии Z-образными швами  
Fig. 7. Intraoperative image. A stage of posterior cruroplasty with Z-shaped sutures

На заключительном этапе оперативного вмешательства была сформирована фундопликационная манжета по типу «short floppy» Nissen длиной 20 мм (рис. 8). Манжета была фиксирована двумя узловыми швами к передней и задней стенкам пищевода.

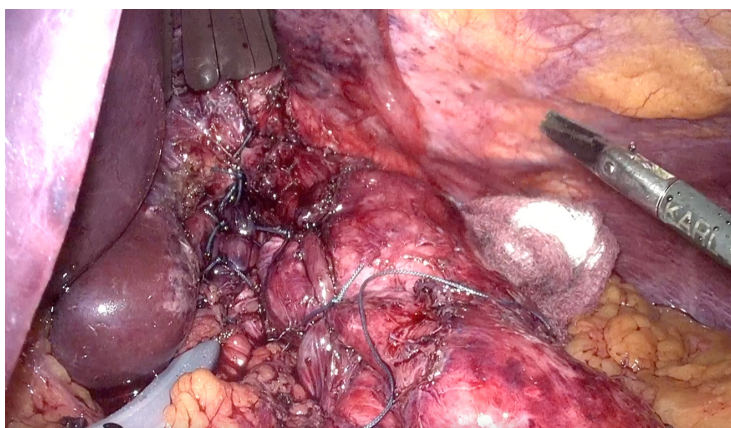

Рис. 8. Интраоперационная картина. Формирование фундопликационной манжеты по типу «short floppy» Nissen  
Fig. 8. Intraoperative picture. Formation of a fundoplication wrap according to the 'short floppy' Nissen type

В левое подпеченочное пространство был установлен страховочный дренаж (6 мм) через доступ в левом подреберье.

Продолжительность операции составила 230 мин. Интраоперационная кровопотеря составила 400 мл. Интраоперационные осложнения отсутствовали. Страховой дренаж удален на 1-е сутки послеоперационного периода. Дренаж из заднего средостения также удален на 1-е сутки.

В раннем послеоперационном периоде отмечена положительная динамика состояния пациента в виде купирования болевого синдрома и диспепсических явлений. Контрольное рентгеноскопическое исследование с пероральным контрастированием на 1-е сутки после операции продемонстрировало порционное поступление контраста из пищевода в желудок, данных за задержку и экстравазацию контрастного вещества в области гастроэзофагеального перехода не было, что свидетельствовало об адекватно сформированной функционирующей манжете (рис. 9). По данным контрольного УЗИ брюшной полости, свободной и осумкованной жидкости не определялось.

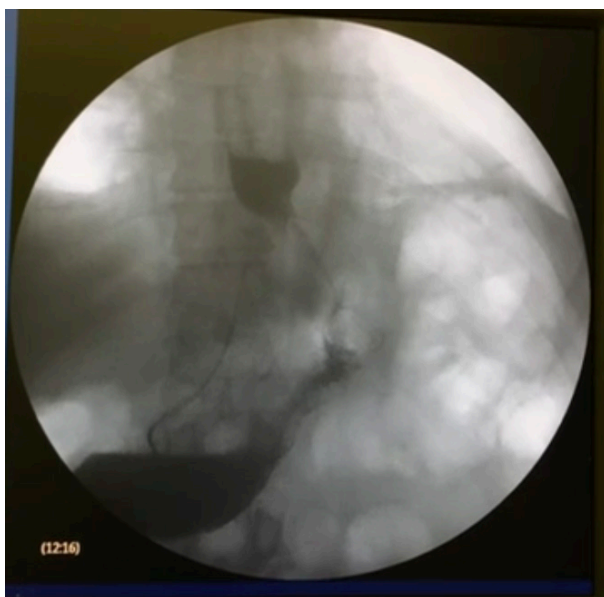


Рис. 9. Рентгеноскопическое исследование пищевода и желудка с пероральным контрастированием на 1-е сутки после рефундопликации

Fig. 9. X-ray examination of the esophagus and stomach with oral contrast agent on the first day after the refundoplication

С учетом гладкого течения послеоперационного периода и отсутствия ранних послеоперационных осложнений (согласно унифицированной шкале Clavien-Dindo) пациент выписан на 5-е сутки после операции под амбулаторное наблюдение врачом-хирургом по месту жительства.

На момент контрольного осмотра спустя 3 месяца после операции объективизирован периоперационный статус с помощью опросников: GSRS – 16 баллов, GERD-HRQL – 1 балл, что соответствует высокому качеству жизни в послеоперационном периоде. При контрольной рентгеноскопии пищевода и желудка с пероральным контрастированием данных за задержку контрастного вещества не получено. На момент осмотра спустя 6 месяцев после оперативного вмешательства явления диспепсии и дисфагии полностью купированы, пациент отмечает выраженное улучшение качества жизни.

## Обсуждение

14

Широкая распространенность ГЭРБ и ГПОД на сегодняшний день обуславливает поливариативность подходов к оперативной технике, что в ряде случаев приводит к несоблюдению технических элементов первичных антирефлюксных вмешательств. Это неизбежно снижает безопасность и эффективность оперативных вмешательств. Согласно данным мировой литературы, частота клинических рецидивов патологического рефлюкса после первичного оперативного лечения составляет от 4 до 24 %, при этом до 9 % случаев требуют проведения ревизионного оперативного вмешательства [12; 13]. В свою очередь, под рецидивом ГПОД следует понимать именно клинический рецидив ГЭРБ и/или появление новых симптомов (например, болевой синдром, дисфагия, вздутие живота и др.), вне зависимости от рентгенологической картины. Группой авторов предложена классификация, наиболее полно отображающая совокупность понятий, связанных с термином «рецидив ГПОД»:

- рентгенологический рецидив на фоне клинического благополучия при отсутствии медикаментозного лечения;
- клинический рецидив ГЭРБ и/или появление новых симптомов (дисфагия, вздутие и т. д.) на фоне рентгенологического рецидива;
- клинический рецидив ГЭРБ и/или появление новых симптомов (дисфагия, вздутие и т. д.) при отсутствии рентгенологического рецидива.

На протяжении длительного времени в качестве основной причины развития рецидивов рассматривалось прогрессирование основного заболевания, однако на сегодняшний день ряд исследований демонстрирует, что именно допущение технических ошибок на этапах антирефлюксной операции является ведущей причиной «провала» в антирефлюксной хирургии и, как следствие, ведет к развитию рецидивов ГПОД [13; 14]. Основные постулаты первичной фундопликации были описаны M. Patti и соавт. в исследовании от 2015 г., при этом авторы указали следующие этапы антирефлюксного вмешательства, соблюдение которых достоверно повышает успех исхода хирургического лечения пациентов с ГЭРБ и ГПОД: выделение абдоминальной позиции пищевода; пересечение коротких желудочных сосудов; выполнение крурорафии (с целью предотвращения миграции манжеты в заднее средостение); формирование манжеты на толстом зонде с помощью нерассасывающегося шовного материала; выбор правильной части желудка для формирования манжеты (использование дна желудка, а также выполнение приема «чистки обуви» для подтверждения использования правильной анатомической структуры) [15].

Таким образом, термин «провальная фундопликация» целесообразно определить как выполнение технических ошибок в ходе антирефлюксного вмешательства, которые в совокупности приводят пациента к запрограммированному рецидиву ГПОД.

Технически неверные фундопликации классифицируются согласно распределению по S. Horgan (1999), где выделено три основных типа провала, которые либо приводят к миграции кардиоэзофагеального перехода и фундопликационной манжеты и формированию параэзофагеальной грыжи, либо подразумевают исходно неправильное формирование манжеты (например, с использованием стенки тела желудка) [16]. В свою очередь, описанный клинический случай демонстрирует комбинированный вариант рецидива, поскольку интраоперационно была выявлена как миграция гастрозофагеального перехода за диафрагму с локализацией манжеты под диафрагмой, так и неправильно наложенная манжета. Помимо указанных ошибок причинами провала двух предшествующих операций у нашего пациента стало отсутствие выполнения крурорафии, выполнение пластики пи-

щеводного отверстия диафрагмы U-образной полипропиленовой сеткой, отсутствие предшествующей диссекции и удаления грыжевого мешка, использование неверного шовного материала на этапах формирования манжеты.

Стоит отметить, что классификация S. Horgan [1999] не влияет на тактику ревизионного вмешательства при провальной фундопликации, однако помогает определить причину развития рецидива после первичного хирургического лечения, что, несомненно, важно в рамках стандартизации техники первичных и повторных антирефлюксных вмешательств. Существует ряд исследований, демонстрирующих, что результаты операций по поводу рецидива ГПОД после антирефлюксного вмешательства, как правило, менее удовлетворительны по сравнению с первичной процедурой, особенно после многочисленных неудачных вмешательств. По мнению А. Little и соавт., это обусловлено нарушением моторики пищевода и прогрессирующим разрушением тканей, в том числе связочного аппарата пищевода [17]. В исследовании авторы продемонстрировали, что среди пациентов с меньшим количеством оперативных вмешательств (фундопликация по Ниссену с крурорафией) отмечался более оптимальный клинический результат лечения по сравнению с пациентами, перенесшими многократные антирефлюксные вмешательства (85 и 66 % соответственно). Аналогичные результаты продемонстрировали J. Richter и соавт., заключив, что повторная операция ( $n \geq 3$ ) заканчивается успехом лишь в 50 % случаев. К сходным результатам пришли В. В. Анищенко и соавт., продемонстрировав, что из 67 ревизионных оперативных антирефлюксных вмешательств хорошие и отличные результаты были достигнуты в 22,8 % случаев [18].

Поскольку работа с рецидивными случаями ГПОД осуществляется в условиях измененной первоначальной анатомии зоны кардиоэзофагеального перехода и спячного процесса, основным постулатом повторных антирефлюксных вмешательств является восстановление «первичной анатомии» зоны оперативного интереса в целях соблюдения прецизионности дальнейшей оперативной техники и формирования «физиологичной» манжеты, не суживающей, не ротирующей пищевод и не деформирующей желудок. В качестве еще одного важного аспекта эффективности ревизионных антирефлюксных операций рассматривается отсутствие инородных материалов в зоне пищеводно-желудочного перехода, поскольку на сегодняшний день нет убедительной доказательной базы, подтверждающей отсроченные послеоперационные осложнения при использовании биологических протезов [19; 20].

Важно отметить, что при условии адекватного восстановления первичной анатомии зоны операционного интереса, а также соблюдении всех аспектов выполнения антирефлюксного оперативного вмешательства количество предшествующих оперативных вмешательств не является препятствием для успешного исхода ревизионного вмешательства.

## **Заключение**

Повторные антирефлюксные оперативные вмешательства вплоть до настоящего момента представляют значительную трудность для хирургического лечения, что обусловлено несколькими факторами одновременно.

На взгляд авторов, выявление всех технических ошибок при ранее выполненных антирефлюксных оперативных вмешательствах, устранение их и создание адекватного антирефлюксного механизма приведут пациента к выздоровлению. В связи с этим стоит выделять основные технические особенности выполнения фундопликаций, которые будут актуальны как для первичных, так и для повторных операций.

Таким образом, на сегодняшний день крайне необходима стандартизация антирефлюксных вмешательств, поскольку соблюдение технических аспектов первичных оперативных вмешательств является наиболее эффективным способом снижения риска рецидива заболевания и частоты выполнения ревизионных антирефлюксных операций.

### Список литературы/references

1. Vakil N, van Zanten SV, Kahrilas P, Dent J, Jones R; Global Consensus Group. The Montreal definition and classification of gastroesophageal reflux disease: a global evidence-based consensus. *Am J Gastroenterol*. 2006 Aug;101(8):1900–20; quiz 1943. <https://doi.org/10.1111/j.1572-0241.2006.00630.x>
2. Hunt R, Armstrong D, Katelaris P, Afihene M, Bane A, Bhatia S, Chen MH, Choi MG, Melo AC, Fock KM, Ford A, Hongo M, Khan A, Lazebnik L, Lindberg G, Lizarzabal M, Myint T, Moraes-Filho JP, Salis G, Lin JT, Vaidya R, Abdo A, LeMair A; Review Team. World Gastroenterology Organisation Global Guidelines: GERD Global Perspective on Gastroesophageal Reflux Disease. *J Clin Gastroenterol*. 2017 Jul;51(6):467–478. <https://doi.org/10.1097/MCG.0000000000000854>
3. Schlottmann F, Andolfi C, Herbella FA, Rebecchi F, Allaix ME, Patti MG. GERD: Presence and Size of Hiatal Hernia Influence Clinical Presentation, Esophageal Function, Reflux Profile, and Degree of Mucosal Injury. *Am Surg*. 2018 Jun 1;84(6):978–982.
4. Antoniou SA, Koch OO, Antoniou GA, Asche KU, Kaindlstorfer A, Granderath FA, Pointner R. Similar symptom patterns in gastroesophageal reflux patients with and without hiatal hernia. *Dis Esophagus*. 2013 Jul;26(5):538–43. <https://doi.org/10.1111/j.1442-2050.2012.01368.x>
5. Ouyang W, Dass C, Zhao H, Kim C, Criner G COPDGene Investigators. Multiplanar MDCT measurement of esophageal hiatus surface area: association with hiatal hernia and GERD. *Surg Endosc*. 2016 Jun;30(6):2465–72. <https://doi.org/10.1007/s00464-015-4499-9>
6. Balci D, Turkcapar AG. Assessment of quality of life after laparoscopic Nissen fundoplication in patients with gastroesophageal reflux disease. *World J Surg*. 2007 Jan;31(1):116–21. <https://doi.org/10.1007/s00268-005-0658-9>
7. Katz PO, Dunbar KB, Schnoll-Sussman FH, Greer KB, Yadlapati R, Spechler SJ. ACG Clinical Guideline for the Diagnosis and Management of Gastroesophageal Reflux Disease. *Am J Gastroenterol*. 2022 Jan 1;117(1):27–56. <https://doi.org/10.14309/ajg.0000000000001538>
8. Maret-Ouda J, Wahlin K, El-Serag HB, Lagergren J. Association Between Laparoscopic Antireflux Surgery and Recurrence of Gastroesophageal Reflux. *JAMA*. 2017 Sep 12;318(10):939–946. <https://doi.org/10.1001/jama.2017.10981>
9. Campos V, Palacio DS, Glina F, Tustumi F, Bernardo WM, Sousa AV. Laparoscopic treatment of giant hiatal hernia with or without mesh reinforcement: A systematic review and meta-analysis. *Int J Surg*. 2020 May;77:97–104. <https://doi.org/10.1016/j.ijsu.2020.02.036>
10. Han S, Low DE. Laparoscopic antireflux surgery: are old questions answered? Should it be used conjoined with endoscopic therapy for barrett's esophagus? *Arq Bras Cir Dig*. 2022 Jun 24;35:e1664. <https://doi.org/10.1590/0102-672020210002e1664>
11. Kohn GP, Price RR, DeMeester SR, Zehetner J, Muensterer OJ, Awad Z, Mittal SK, Richardson WS, Stefanidis D, Fanelli RD; SAGES Guidelines Committee. Guidelines for the management of hiatal hernia. *Surg Endosc*. 2013 Dec;27(12):4409–28. <https://doi.org/10.1007/s00464-013-3173-3>
12. Dallemagne B, Arenas Sanchez M, Francart D, Perretta S, Weerts J, Markiewicz S, Jehaes C. Long-term results after laparoscopic reoperation for failed antireflux procedures. *Br J Surg*. 2011 Nov;98(11):1581–7. <https://doi.org/10.1002/bjs.7590>
13. Frantzides CT, Madan AK, Carlson MA, Zeni TM, Zografakis JG, Moore RM, Meiselman M, Luu M, Ayiomamitis GD. Laparoscopic revision of failed fundoplication and hiatal herniorrhaphy. *J Laparoendosc Adv Surg Tech A*. 2009 Apr;19(2):135–9. <https://doi.org/10.1089/lap.2008.0245>

14. Little AG, Ferguson MK, Skinner DB. Reoperation for failed antireflux operations. *J Thorac Cardiovasc Surg.* 1986 Apr;91(4):511–7.

15. Patti MG, Allaix ME, Fisichella PM. Analysis of the Causes of Failed Antireflux Surgery and the Principles of Treatment: A Review. *JAMA Surg.* 2015 Jun;150(6):585–90. <https://doi.org/10.1001/jamasurg.2014.3859>

16. Horgan S, Pohl D, Bogetti D, Eubanks T, Pellegrini C. Failed antireflux surgery: what have we learned from reoperations? *Arch Surg.* 1999 Aug;134(8):809–15; discussion 815–7. <https://doi.org/10.1001/archsurg.134.8.809>

17. Little AG, Ferguson MK, Skinner DB. Reoperation for failed antireflux operations. *J Thorac Cardiovasc Surg.* 1986 Apr;91(4):511–517.

18. Анищенко В. В., Разумахина М. С., Платонов П. А., Ковган Ю. М. Анализ отдаленных результатов фундопликации при рефлюксной болезни в сочетании и без грыжи пищеводного отверстия диафрагмы. *Science and world.* 2014;11(15):129–131.

[Anishchenko VV, Razumahina MS, Platonov PA, Kovgan UM. Analiz otдалennykh rezultatov fundoplikacii pri refluksnoj bolezni v sochetanii i bez gryzhi pishchevodnogo otverstiya diafragmy. *Science and world.* 2014;11(15):129–131 [in Russ..].]

19. Галлямов Э. А., Луцевич О. Э., Кубышкин В. А., Ерин С. А., Агапов М. А., Преснов К. С., Бусырев Ю. Б., Галлямов Э. Э., Гололобов Г. Ю., Зрянин А. М., Старков Г. А., Толстых М. П. Повторные лапароскопические операции при рецидиве гастроэзофагеальной рефлюксной болезни и грыжи пищеводного отверстия диафрагмы. *Хирургия. Журнал им. Н. И. Пирогова.* 2019;(2):26–31.

[Galliamov EA, Lutsevich O, Kubyshkin VA, Erin SA, Agapov MA, Presnov KS, Busyrev YuB, Galliamov EE, Gololobov GYu, Zryanin AM, Starkov GA, Tolstykh MP. Redo laparoscopic surgery for recurrent gastroesophageal reflux disease and hiatal hernia. *Pirogov Russian Journal of Surgery = Khirurgiya. Zurnal im. N. I. Pirogova.* 2019;(2):26–31 [in Russ..]. <https://doi.org/10.17116/hirurgia201902126>]

20. Campos V, Palacio DS, Glina F, Tustumi F, et al. Laparoscopic treatment of giant hiatal hernia with or without mesh reinforcement: A systematic review and meta-analysis. *Int J Surg.* 2020 May;77:97–104. <https://doi.org/10.1016/j.ijsu.2020.02.036>

## Об авторах

**Григорий Юрьевич Гололобов**, ассистент кафедры общей хирургии Первый Московский государственный медицинский университет имени И. М. Сеченова, Россия; врач-хирург, клиническая больница МЕДСИ в Отрадном, Россия.

E-mail: [grriffan@gmail.com](mailto:grriffan@gmail.com)

<http://orcid.org/0000-0001-9279-8600>

**Сергей Александрович Ерин**, кандидат медицинских наук, заместитель главного врача по хирургической помощи, городская клиническая больница имени М. Е. Жадкевича, Россия.

E-mail: [sererin@yandex.ru](mailto:sererin@yandex.ru)

<http://orcid.org/0000-0001-9279-8600>

**Ульяна Романовна Овчинникова**, студент, Первый Московский государственный медицинский университет имени И. М. Сеченова, Россия.

E-mail: [ulinopulinop@gmail.com](mailto:ulinopulinop@gmail.com)

<http://orcid.org/0000-0002-6416-9070>

**Камиль Кудратович Аbumuslimов**, студент, Первый Московский государственный медицинский университет имени И. М. Сеченова, Россия.

E-mail: [kamil.abumuslimov005@gmail.com](mailto:kamil.abumuslimov005@gmail.com)

<http://orcid.org/0009-0005-6613-564X>

**Ильдар Русланович Хусайнов**, студент, Первый Московский государственный медицинский университет имени И. М. Сеченова, Россия.

E-mail: ildar.khusainov2013@yandex.ru  
<http://orcid.org/0009-0008-5676-5594>

**Алина Алихановна Китиева**, студент, Первый Московский государственный медицинский университет имени И. М. Сеченова, Россия.

E-mail: kitievalina@gmail.com  
<http://orcid.org/0009-0008-7422-4855>

**Эдуард Абдулхаевич Галлямов**, доктор медицинских наук, заведующий кафедрой общей хирургии, Первый Московский государственный медицинский университет имени И. М. Сеченова, Россия.

E-mail: eduardgal62@gail.com  
<http://orcid.org/0000-0002-6359-0998>

#### **Для корреспонденции:**

**Ульяна Романовна Овчинникова**, Первый Московский государственный медицинский университет имени И. М. Сеченова, Россия, 119146, Москва, Большая Пироговская ул., 19, стр. 1.

E-mail: ulinopulinop@gmail.com



UDK: 616.329-089.844:616.26  
[doi.org/10.38181/2223-2427-2023-4-1](https://doi.org/10.38181/2223-2427-2023-4-1)

## **LAPAROSCOPIC TREATMENT OF RECURRENT GASTROESOPHAGEAL REFLUX DISEASE AND HIATAL HERNIA AFTER TWO FAILED FUNDOPLICATIONS: A CLINICAL CASE**

G. Yu. Gololobov<sup>1,2</sup>, S. A. Erin<sup>3</sup>, U. R. Ovchinnikova<sup>1</sup>,  
K. K. Abumuslimov<sup>1</sup>, I. R. Khusainov<sup>1</sup>, A. A. Kitieva<sup>1</sup>, E. A. Galliamov<sup>1</sup>

<sup>1</sup> Sechenov First Moscow State Medical University (Sechenov University)  
19/1, Bolshaya Pirogovskaya St., Moscow, 119146, Russia

<sup>2</sup> Clinical Hospital MEDSI in Otradnoe  
Otradnoe, Krasnogorsk, 143442, Russia

<sup>3</sup> City Clinical Hospital named after M. E. Zhadkevich  
Mozhayskoye Highway, 14, Moscow, 121374, Russia

Received 21 May 2023

Accepted 19 August 2023

**Aim:** identification of the main causes of failures of previous surgical interventions and methods of their prevention during the primary surgical treatment of hernia of the esophageal orifice of the diaphragm.

**Material and methods.** To address the scientific inquiry, an extensive review was conducted across global scientific literature focused on the treatment of primary and recurrent hernias of the esophageal orifice of the diaphragm (GPOD). Additionally, a clinical observation is provided, detailing a surgical intervention performed on a patient who had undergone correction for hernia and gastroesophageal reflux disease (GERD) on two prior occasions.

**Results.** The scientific literature reports limited instances of successful correction of the recurrence of gastroesophageal reflux disease (GERD) and gastroesophageal orifice diaphragmatic hernias (GPOD) in patients after two funduplications. The term 'failed fundoplication' is introduced, a concept not yet described in domestic literature. Eliminating the incorrectly formed antireflux mechanism, which leads to a programmed recurrence of GPOD, and implementing technically correct antireflux interventions allow for the achievement of a pronounced clinical effect in patients who have undergone one or more funduplications, provided there is adequate peristalsis of the esophagus and stomach. In the presented clinical case, the surgical procedure is based on the principles of mitigating the consequences of the previous intervention through repeated intervention primarily focused on eliminating gastroesophageal reflux.

**Conclusion.** Repeated antireflux surgical interventions pose a significant challenge in surgical treatment, attributable to multiple factors concurrently. Identifying technical errors during early antireflux surgical interventions, eliminating them, and establishing an adequate antireflux mechanism contribute to the success of repeated interventions. Standardization of antireflux interventions is imperative, as adherence to the technical aspects of primary surgical interventions represents the most effective means to diminish the risk of disease relapse and the frequency of subsequent revision antireflux operations.

**Keywords:** hiatal hernia, gastroesophageal reflux disease, laparoscopic fundoplication, laparoscopic refundoplication, failed fundoplication

**Conflict of interest:** The authors declare no conflict of interest.

**To cite this article:** Gololobov G. Yu., Erin S. A., Ovchinnikova U. R., Abumuslimov K. K., Khusainov I. R., Kitieva A. A., Galliamov E. A. Laparoscopic treatment of recurrent gastroesophageal reflux disease and hiatal hernia after two failed funduplications: a clinical case. *Surgical practice (Russia)*. 2023;8(4):6–20. <https://doi.org/10.38181/2223-2427-2023-4-1>

## The authors

**Grigoriy Yu. Gololobov**, PhD student, General Surgery Department, Sechenov First Moscow State Medical University, Russia; Surgeon, Clinical Hospital MEDSI in Otradnoe, Russia.

E-mail: [grriffan@gmail.com](mailto:grriffan@gmail.com)

<http://orcid.org/0000-0001-9279-8600>

**Sergey A. Erin**, Deputy Chief Physician for Surgical Care, City Clinical Hospital named after M. E. Zhadkevich, Russia.

E-mail: [sererin@yandex.ru](mailto:sererin@yandex.ru)

<http://orcid.org/0000-0003-1083-8678>

**Ulyana R. Ovchinnikova**, Student, Sechenov First Moscow State Medical University, Russia.

E-mail: [ulinopulinop@gmail.com](mailto:ulinopulinop@gmail.com)

<http://orcid.org/0000-0002-6416-9070>

**Kamil K. Abumuslimov**, Student, Sechenov First Moscow State Medical University, Russia.

E-mail: kamil.abumuslimov005@gmail.com

<http://orcid.org/0009-0005-6613-564X>

**Ildar R. Khusainov**, Student, Sechenov First Moscow State Medical University, Russia.

E-mail: ildar.khusainov2013@yandex.ru

<http://orcid.org/0009-0008-5676-5594>

**Alina A. Kitieva**, Student, Sechenov First Moscow State Medical University, Russia.

E-mail: kitievalina@gmail.com

<http://orcid.org/0009-0008-7422-4855>

**Dr. Eduard A. Gallyamov**, Professor, Head of the General Surgery Department, Sechenov First Moscow State Medical University, Russia.

E-mail: eduardgal62@gail.com

<http://orcid.org/0000-0002-6359-0998>

***For correspondence:***

**Ulyana R. Ovchinnikova**, Sechenov First Moscow State Medical University, Bolshaya Pirogovskaya St., 19/1, Moscow, 119146, Russia.

E-mail: ulinopulinop@gmail.com